CNR 2014
oncologia urgência
TRÓIA 7-8-9 Maio

MALFORMAÇÕES PULMONARES CONGÉNITAS EM IDADE ADULTA

Avaliação multimodalidade

I.Candelária, C. Oliveira, L. Barbosa, S. Basso, A. Abreu, F. Caseiro-Alves
Serviço de Imagem Médica
Centro Hospitalar e Universitário de Coimbra

Objectivos

- Rever os padrões de apresentação clínica e radiológica de alguns exemplos de patologia malformativa pulmonar em idade adulta, nas modalidades de radiografia convencional e tomografia computorizada

- Correlacionar a apresentação clínica e respectivo padrão imagiológico

Súmula

- Introdução
- Objectivos
- Revisão breve de patologia malformativa pulmonar em idade adulta
- Conclusão

Introdução

- Deteção de patologia malformativa em adultos é rara
- Incidência tem vindo a aumentar (ausência de diagnóstico nos períodos pré e pós-natal)
- Espectro de imagem característico
- Podem mimetizar outra patologia torácica
- Por vezes requerem tratamento emergente

Malformações Pulmonares Congénitas

- Classificação em 3 grandes grupos:

- ***Anomalias broncopulmonares***

Complexo agenesia-hipoplasia pulmonar, malformações das vias aéreas, atrésia brônquica, quistos broncogénicos

- ***Anomalias vasculares***

Ausência de artéria pulmonar, origem anómala da artéria pulmonar esquerda, drenagem venosa anómala, malformações arterio-venosas

- ***Anomalias combinadas***

Síndrome da Cimitarra, Sequestro intra ou extra-lobar

Malformações Pulmonares Congénitas

- Patogénese incerta
  - Defeitos na diferenciação do intestino anterior
  - Anomalias resultantes da obstrução das vias aéreas condicionando alterações displásicas a nível pulmonar

↓

variabilidade no tempo e severidade da obstrução

↓

lesões híbridas ou sobrepostas

Malformações Pulmonares Congénitas

Embriogénese pulmonar

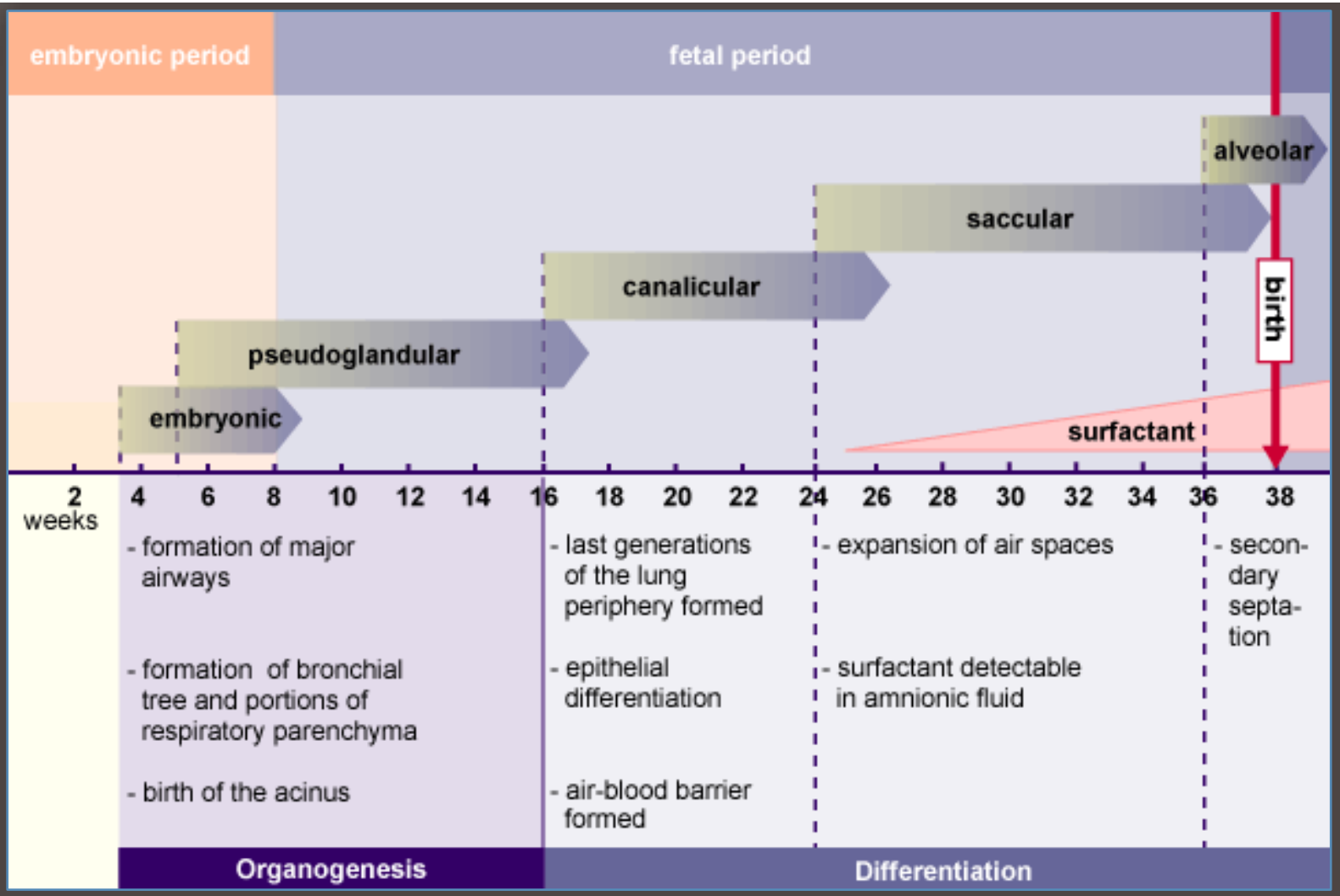

Anomalias broncopulmonares

COMPLEXO AGENESIA-HIPOPLASIA PULMONAR

- Resultam de fluxo sanguíneo anormal no arco aórtico dorsal durante a 4a semana de desenvolvimento embrionário
- 50% dos casos: anomalias cardiovasculares (FOP, DAP) e gastrointestinais

- ✓ Agenesia pulmonar
- ✓ Aplasia pulmonar
- ✓ Hipoplasia pulmonar (1ª ou 2ª)

Anomalias broncopulmonares

Complexo agenesia-hipoplasia pulmonar

Hipoplasia pulmonar

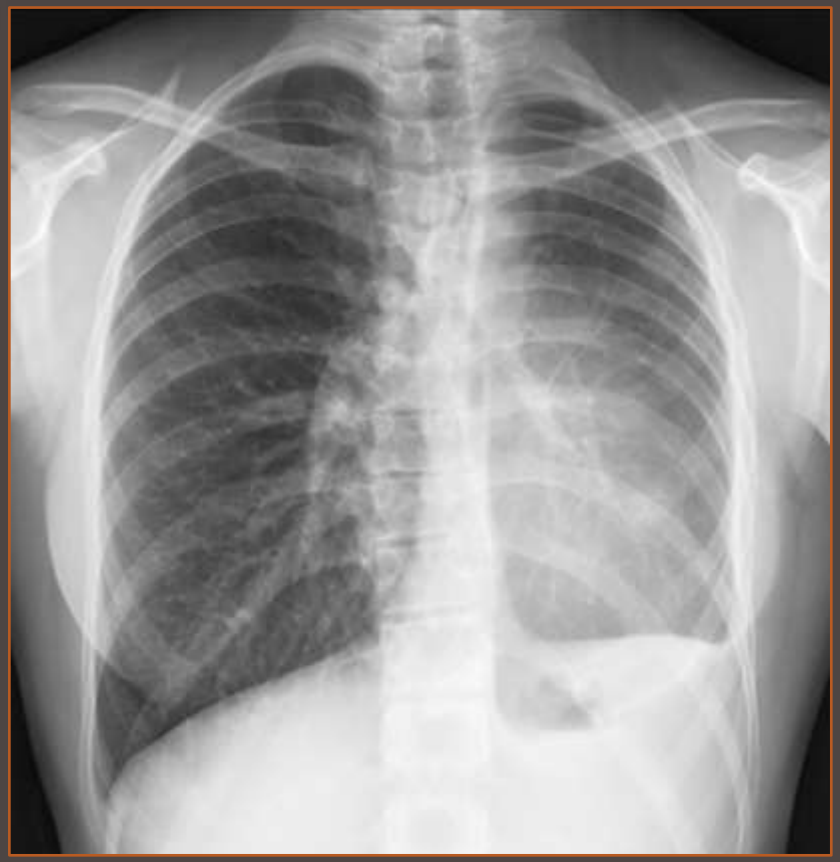

Anomalias broncopulmonares

Complexo agenesia-hipoplasia pulmonar

Hipoplasia pulmonar

Anomalias broncopulmonares

Malformações congénitas das vias aéreas (CPAM)

- Lesões heterogéneas quísticas e não quísticas
- Podem ser classificadas em:

Tipo 0	Tipo 1	Tipo 2	Tipo 3	Tipo 4
• Origem traqueal ou brônquica • Disgenesia acinar	• Origem brônquica • Lesões quísticas volumosas(2-10cm)	• Origem bronquiolar • Lesões quísticas pequenas • (0,5-2cm)	• Origem bronquiolo-alveolar • Subtipo adenomatóide	• Origem acinar distal • Lesões quísticas volumosas, sem revestimento epitelial

Anomalias broncopulmonares

Malformações congénitas das vias aéreas (CPAM)

- Podem comunicar com as vias aéreas proximais (anormal)
- Vascularização pela art.pulmonar e drenagem pelas veias pulmonares
- Subtipos híbridos: drenagem sistémica
- Clinicamente: infecções respiratórias recurrentes

Anomalias broncopulmonares

Malformações congénitas das vias aéreas (CPAM)

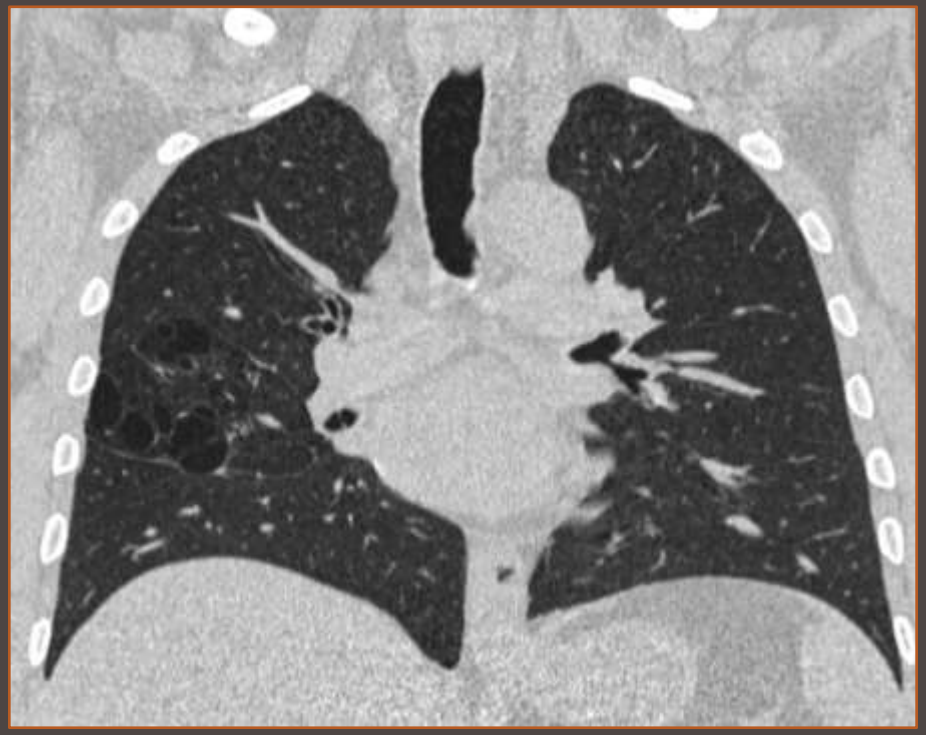

Anomalias broncopulmonares

Malformações congénitas das vias aéreas (CPAM)

Anomalias broncopulmonares

Atrésia Brônquica

- Anomalia rara que resulta da obliteração de um brônquio lobar, segmentar ou subsegmentar
- Brônquios distais: dilatados e com preenchimento por muco
- Hiperinsuflação moderada do pulmão adjacente
- Atingimento preferencial *segmento apico-posterior LSE*
- Clinicamente assintomático
- Quando sintomático: tosse, dispneia ou infecção

Anomalias broncopulmonares

Atrésia Brônquica

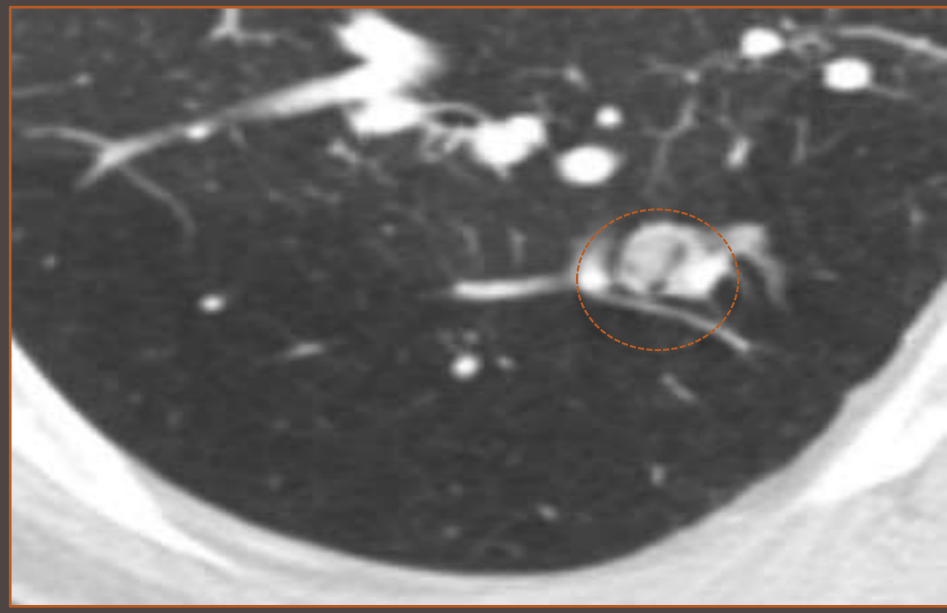

Anomalias broncopulmonares

Quistos Broncogénicos

- Parte do espectro dos quistos de duplicação do intestino anterior
- Resultam de aglutinação ventral anormal da árvore traqueobrônquica
- Localização:

- ✓ + Mediastino (carina)
- ✓ Parênquima pulmonar, pleura ou diafragma

Anomalias broncopulmonares

- Clinicamente assintomáticos

- Padrões imagiológicos:

CXR:

- ✓ Inespecíficos – opacidade de densidade líquida ou opacidade com NHA

TC:

- ✓ Massas ovóides ou esféricas bem circunscritas, parede imperceptível
- ✓ Densidade variável (50% líquida; podem ter atenuação de tecidos moles se conteúdo proteináceo)
- ✓ Parede espessa (infecção)

Anomalias vasculares

- Achado isolado ou associado a outras anomalias (+ cardíacas)
- Podem envolver as artérias ou veias pulmonares e sistémicas
- Embriologia complexa
- Espectro imagiológico diverso
- Anomalias venosas por vezes clinicamente assintomáticas (achado incidental)

Anomalias vasculares

Anomalias das veias pulmonares

Variz da veia pulmonar

Veia única

- Uni ou bilateral

Veias supranumerárias

Tronco comum ou atrésia do tronco comum

Retorno venoso anómalo

- Parcial ou total

Anomalias vasculares

Drenagem venosa anómala

- Malformação vascular congénita mais frequente em idade adulta

- Pode ser classificada em:
- ✓ Drenagem parcial

- ✓ Drenagem total

Anomalias vasculares

Drenagem venosa anómala parcial

- Incidência de 0,5%; predominância pulmão direito
- Shunt esquerdo-direito
- Hemodinamicamente significativa quando associada a patologia cardíaca
- Drenagem:
  - VCS ➡ defeito do septo arterial (seio venoso)
  - Ázigos
  - Aurícula direita
  - Seio coronário
  - VCI

Anomalias vasculares

Drenagem venosa anómala parcial

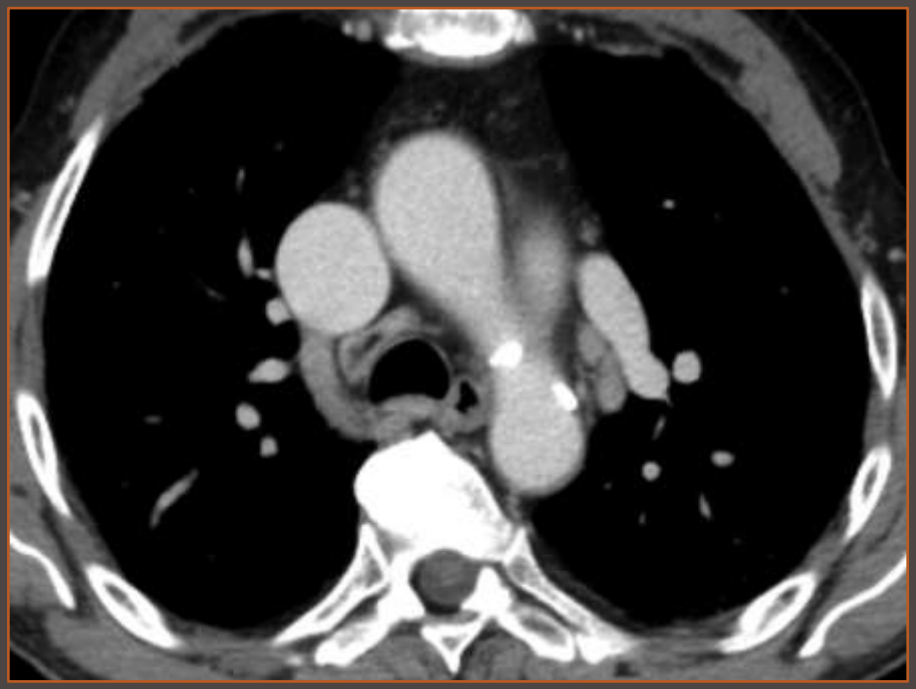

Anomalias vasculares

Drenagem venosa anómala parcial

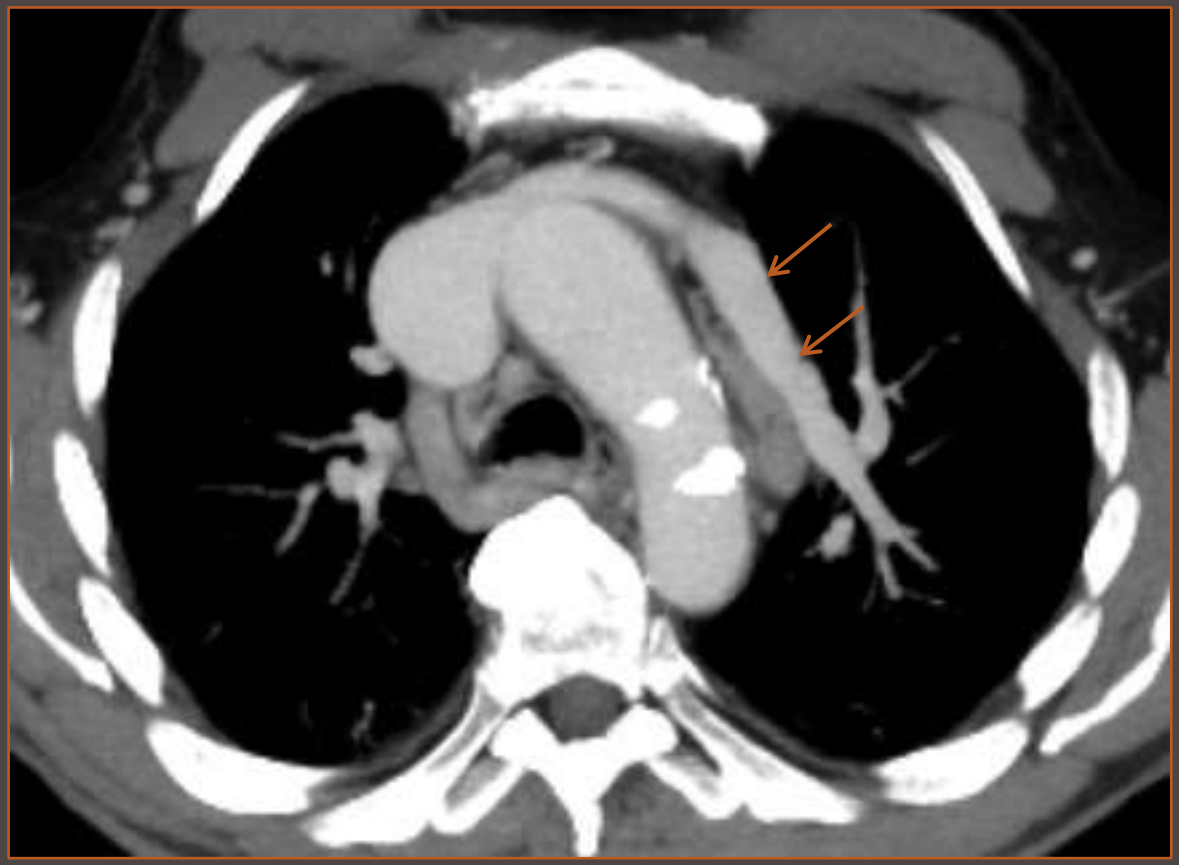

Anomalias vasculares

Drenagem venosa anómala parcial

Anomalias combinadas

- Síndrome da Cimitarra

- *Sequestro*
  - ✓ Extra-lobar
  - ✓ Intra-lobar

Anomalias combinadas

Sequestro Pulmonar

- Área de parênquima sem comunicação com a árvore traqueobrônquica
- Vascularização sistémica (aorta torácica ou abdominal)
- Clinicamente assintomáticos (15% infecção recurrente, hemoptises)

- *Extra-lobar:*
  - ✓ revestimento pleural próprio e drenagem venosa sistémica
  - ✓ diagnóstico no período pré-natal
- *Intra-lobar:*
  - ✓ revestimento pleural igual ao parênquima normal e drenagem venosa pulmonar
  - ✓ diagnóstico pós-natal ou em idade adulta

Anomalias combinadas

Sequestro Pulmonar

- *Extra-lobar:*

Patogénese: botão pulmonar supra-numerário com desenvolvimento pós-pleural

- *Intra-lobar:*

Patogénese:

(1)botão pulmonar supra-numerário com desenvolvimento pré-pleural (revestido pelo parênquima adjacente)

(2) inflamação: hipertrofia dos vasos pulmonares e surgimento do sequestro

(3) Infecção de lesão congénita pré-existente

Anomalias combinadas

Sequestro Pulmonar *Intra-lobar*

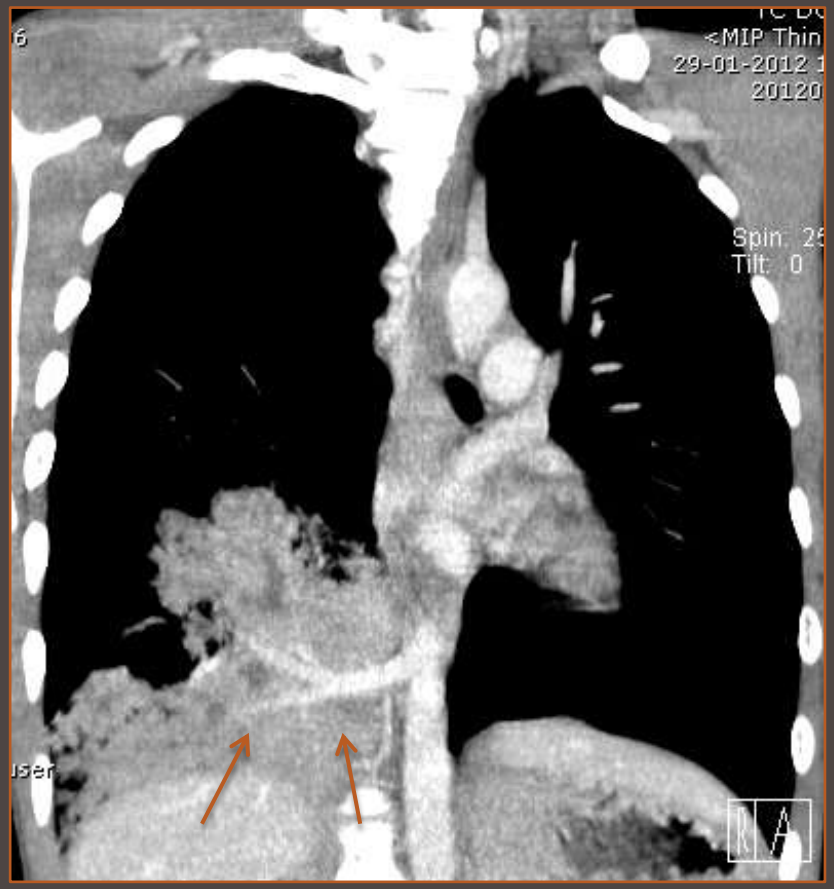

Anomalias combinadas

Sequestro Pulmonar

Intra-lobar

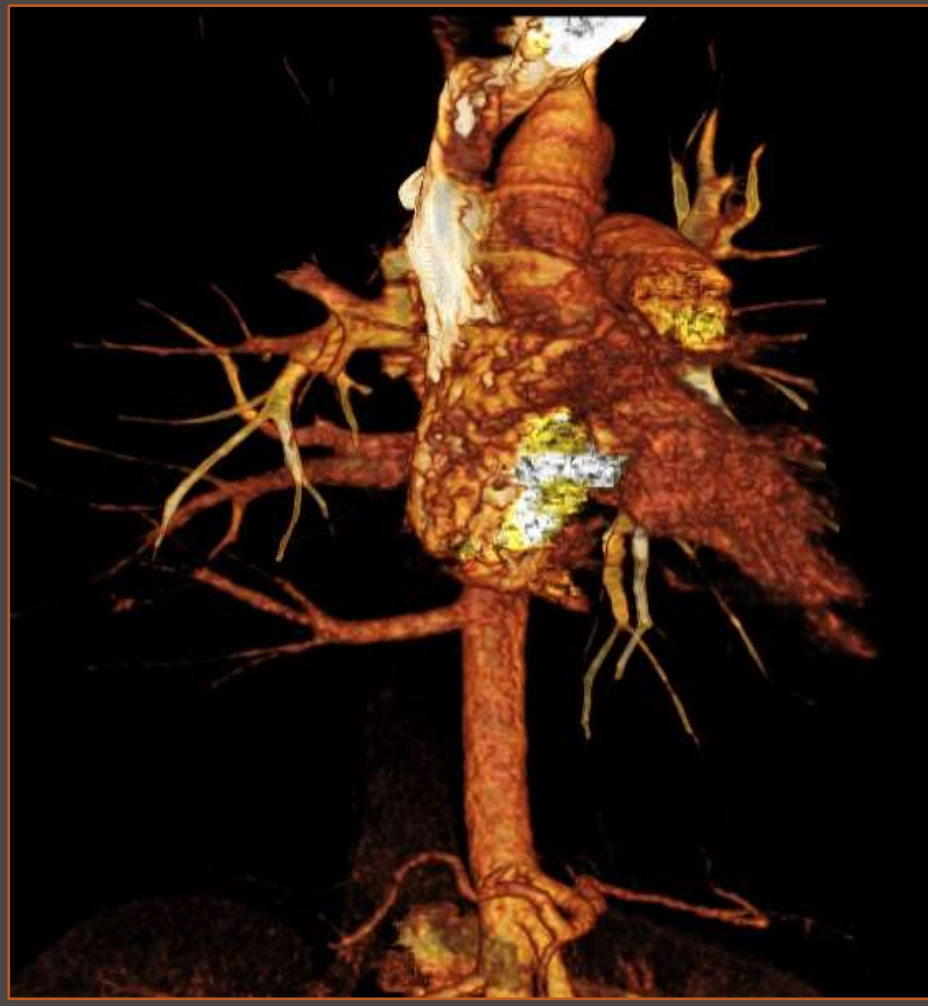

Anomalias combinadas

Sequestro Pulmonar Intra-lobar

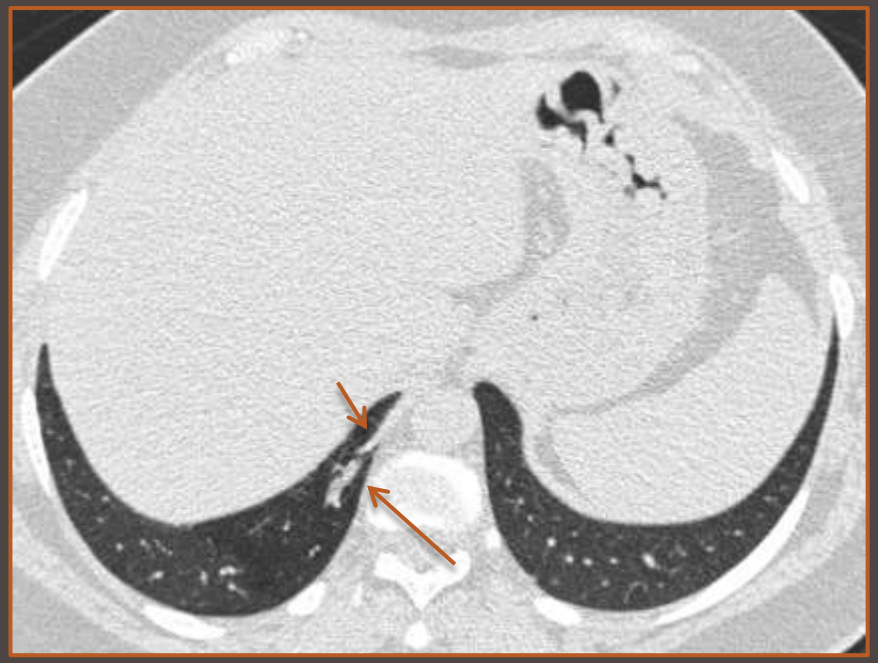

Conclusão

- A deteção de patologia malformativa em idade adulta tem vindo a aumentar
- O conhecimento do espetro de alterações imagiológicas é imperativo para o radiologista
- Diagnóstico permite tratamento atempado das complicações

CNR 2014
oncologia urgência
TRÓIA 7-8-9 Maio

MALFORMAÇÕES PULMONARES CONGÉNITAS EM IDADE ADULTA

Avaliação multimodalidade

I.Candelária, C. Oliveira, L. Barbosa, S. Basso, A. Abreu, F. Caseiro-Alves
Serviço de Imagem Médica - CHUC